

Mr ABDERRAZAK B.. 38 ans m'a consulté le 29/02/2010

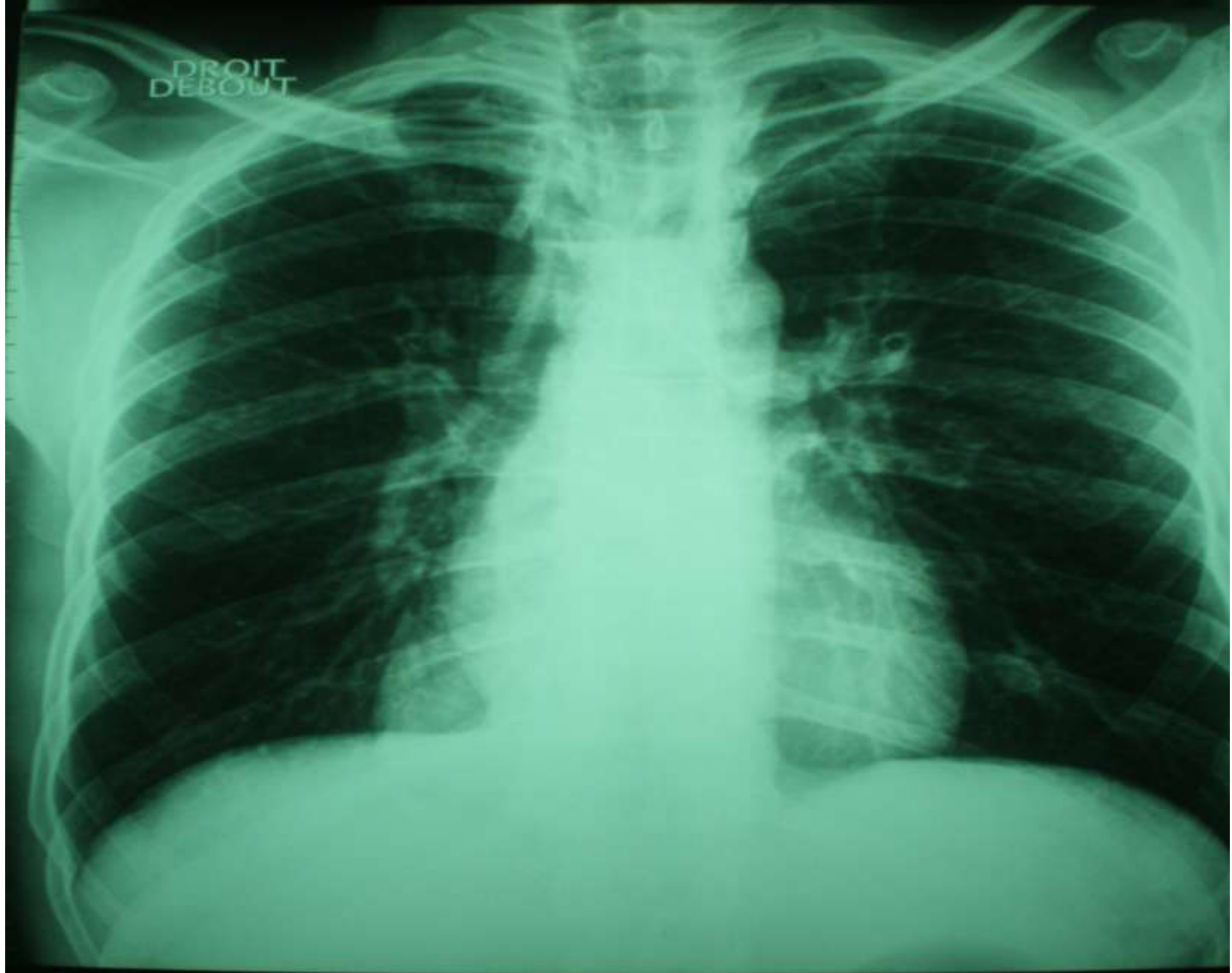
Suivie par pneumo allergologie depuis 4 ans pour rhinite chronique

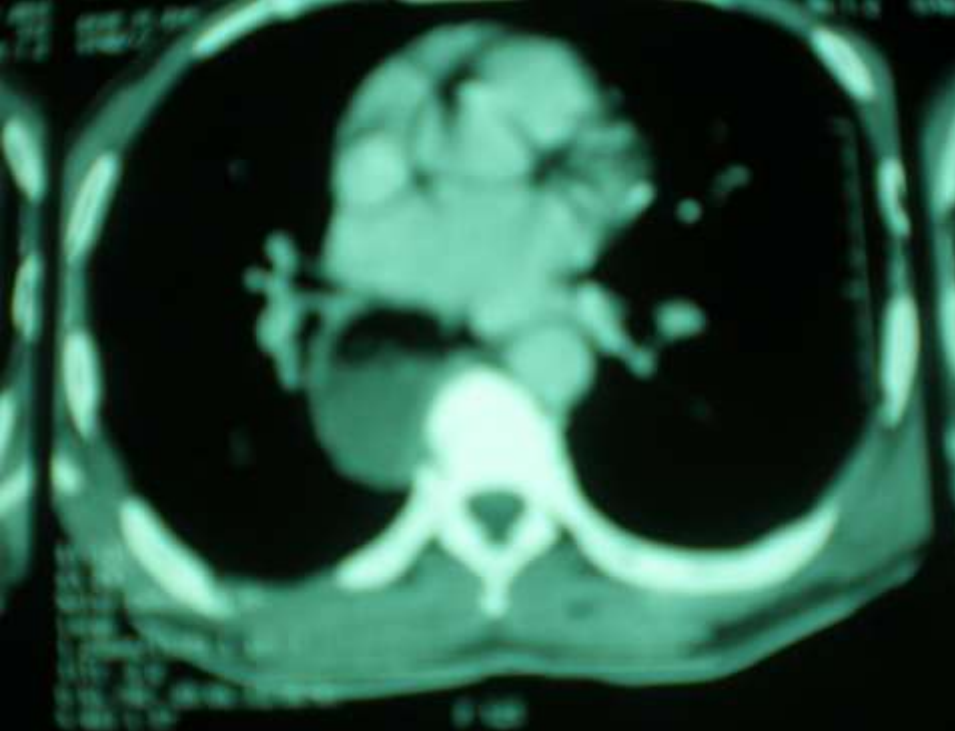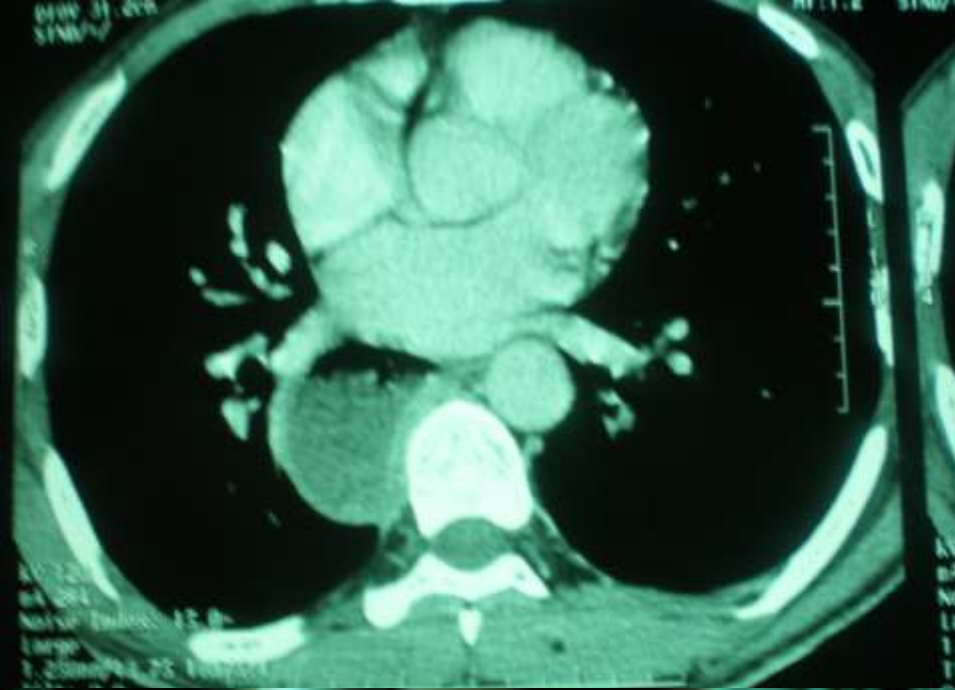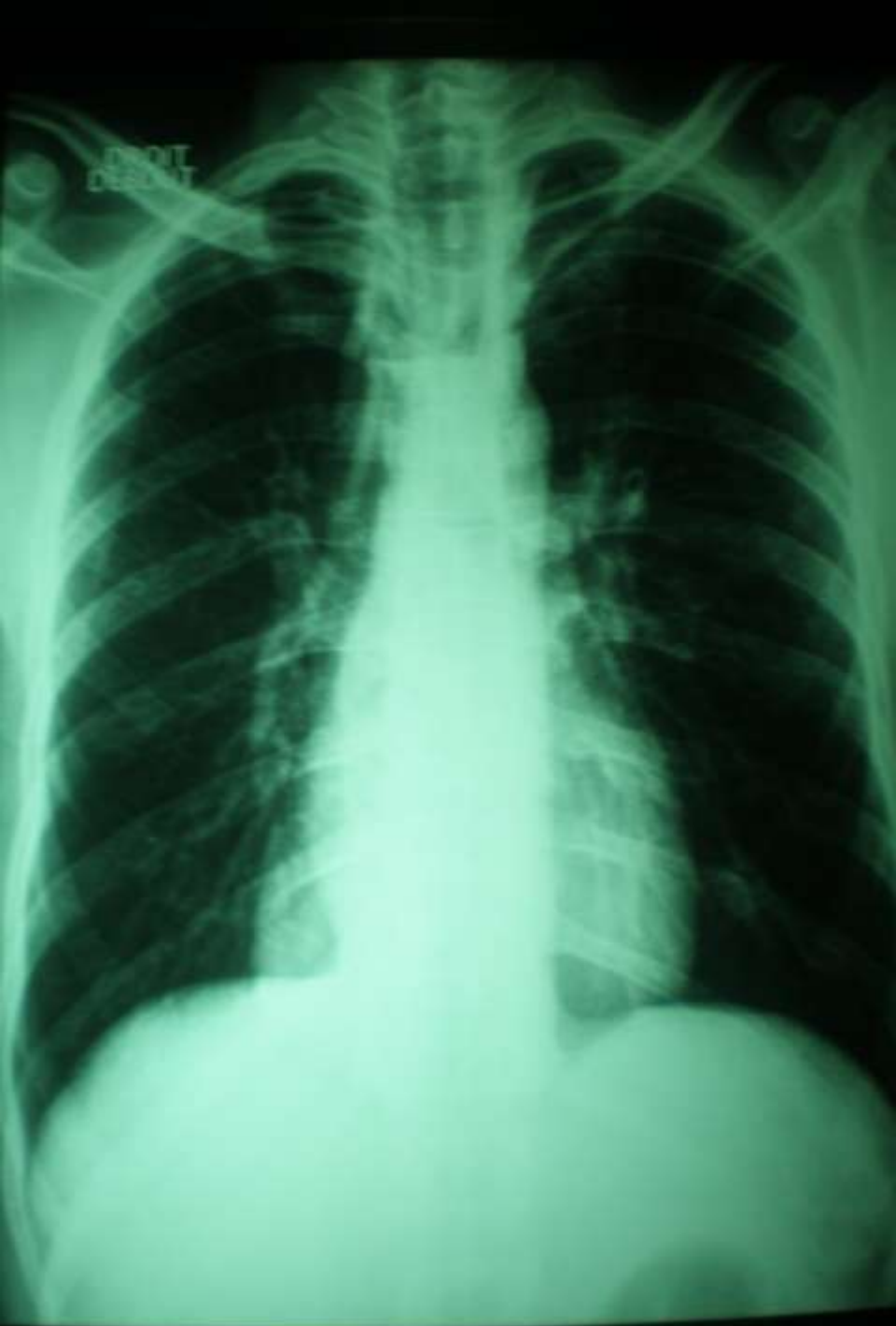Depuis 4 mois :

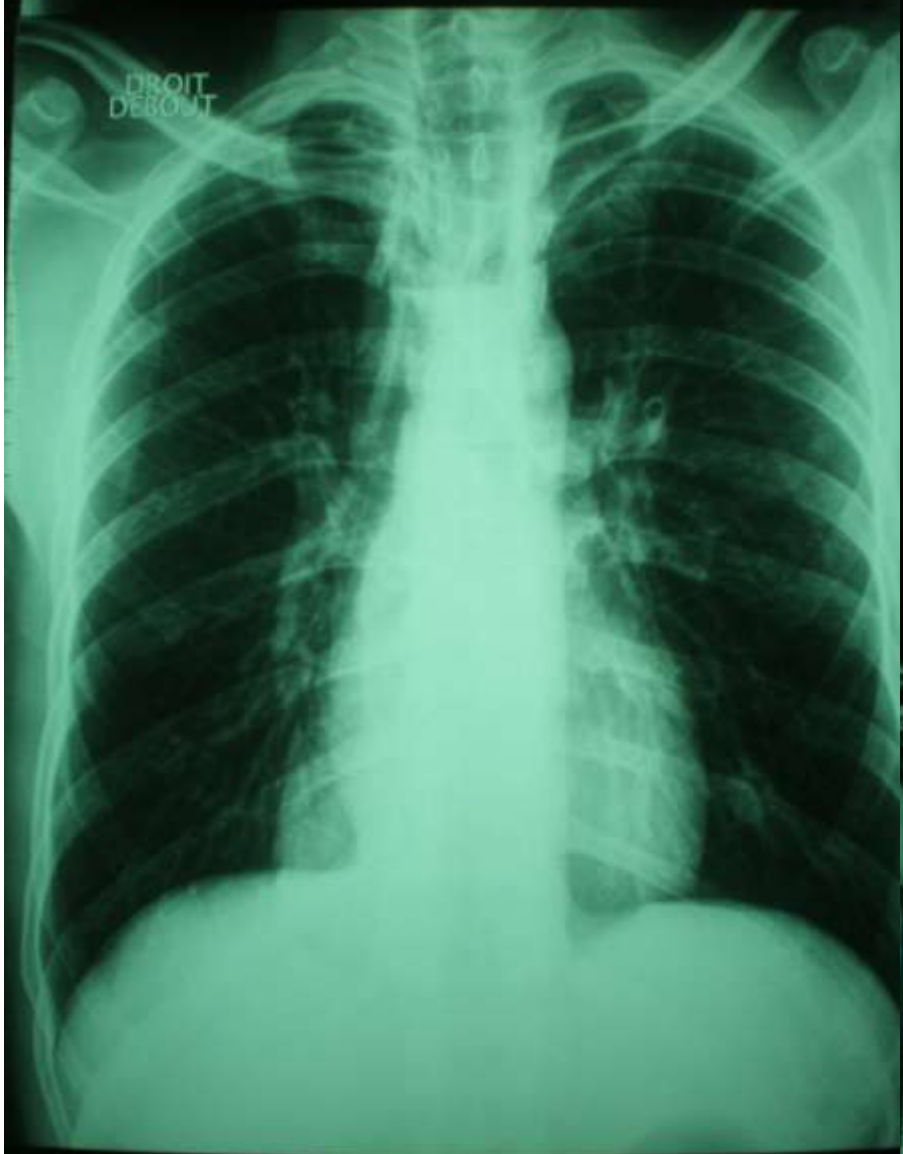
- *Majoration de la toux
- *Envie de cracher
- *Oppression
- , *Céphalée, Bourdonnement oreille;
- *Dysphagie (chronique)

DROIT
DEBOUT

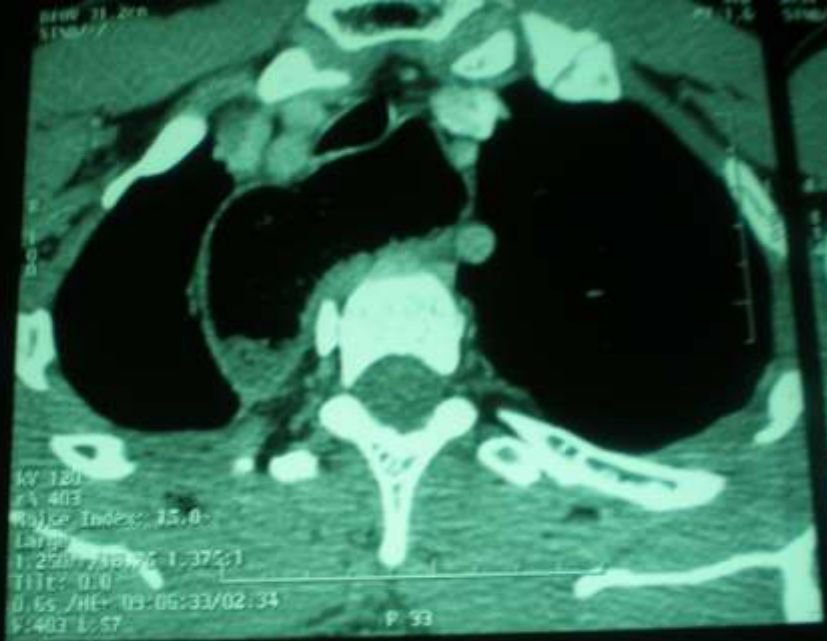
MR AMOR



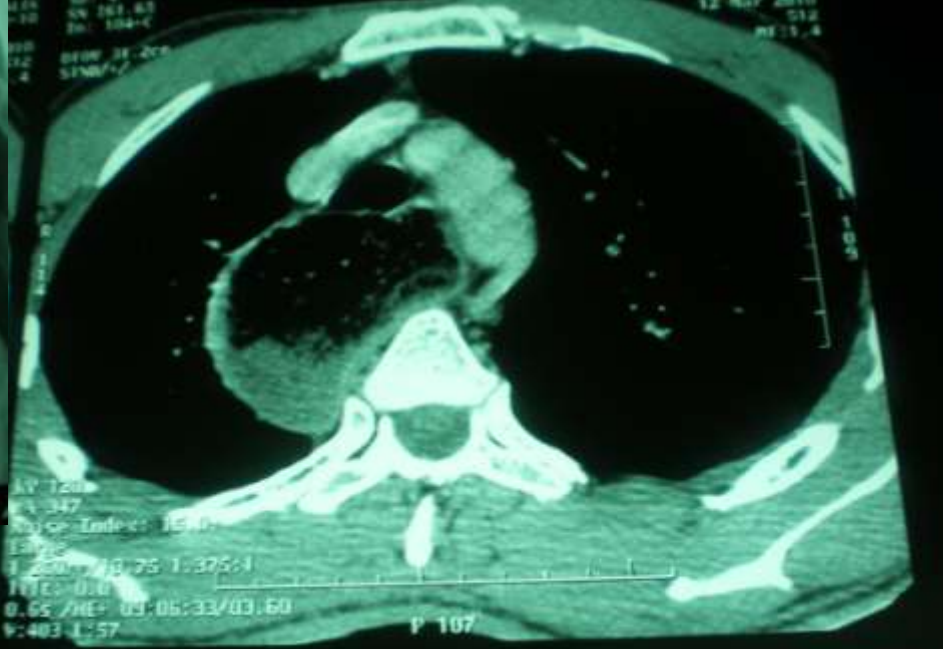




MR AMOR

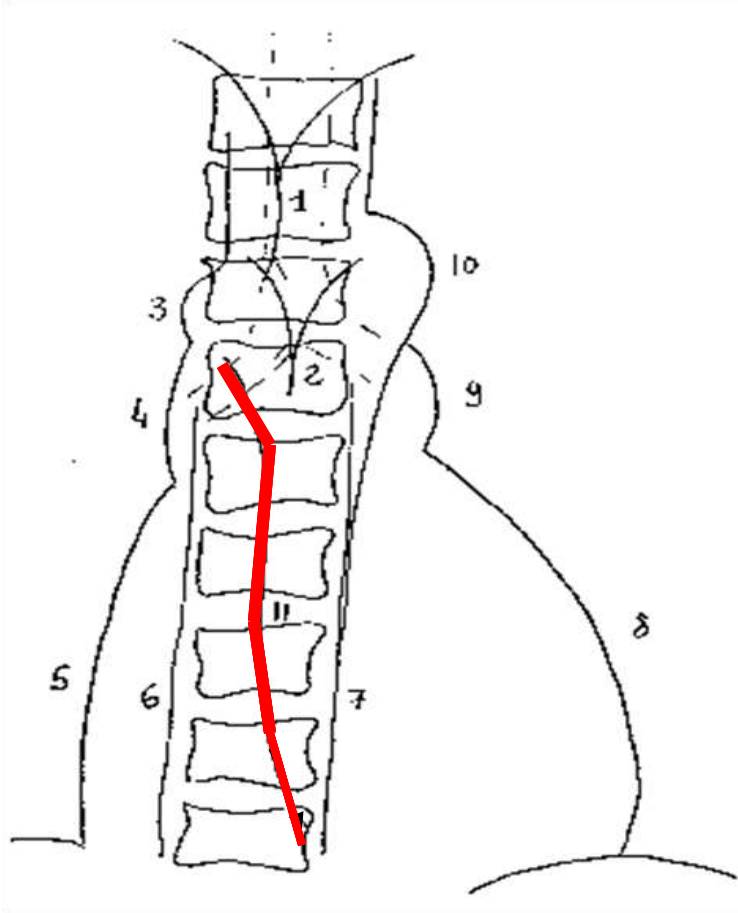


BrightSpeed SYSMc99 A 134 Dr NOUREDDINE BEN ABDALLAH
Ex: 9300
Se: 4
Cu 177 cc
MR OMAR ABDELWAHEB
N 38 05-12-03-10
12 May 2010 512
R 15, 4



BrightSpeed SYSMc99 A 135 Dr NOUREDDINE BEN ABDALLAH

Les lignes médiastinales



- 1. ligne médiastinale postérieure ;
- 2. ligne médiastinale antérieure ;
- 3. crosse de l'azygos ;
- 4. arc moyen droit ;
- 5. arc inférieur droit ;
- 6. ligne paravertébrale droite ;
- 7. ligne paravertébrale gauche ;
- 8. arc inférieur gauche ;
- 9. arc moyen gauche ;
- 10. bouton aortique ;
- **11. ligne para-azygos oesophagienne**